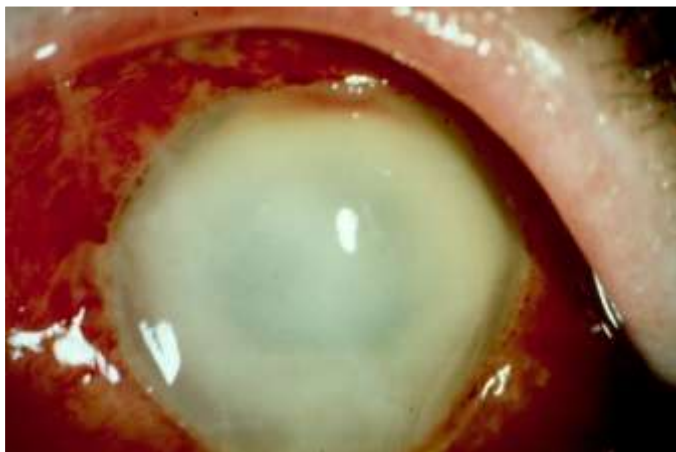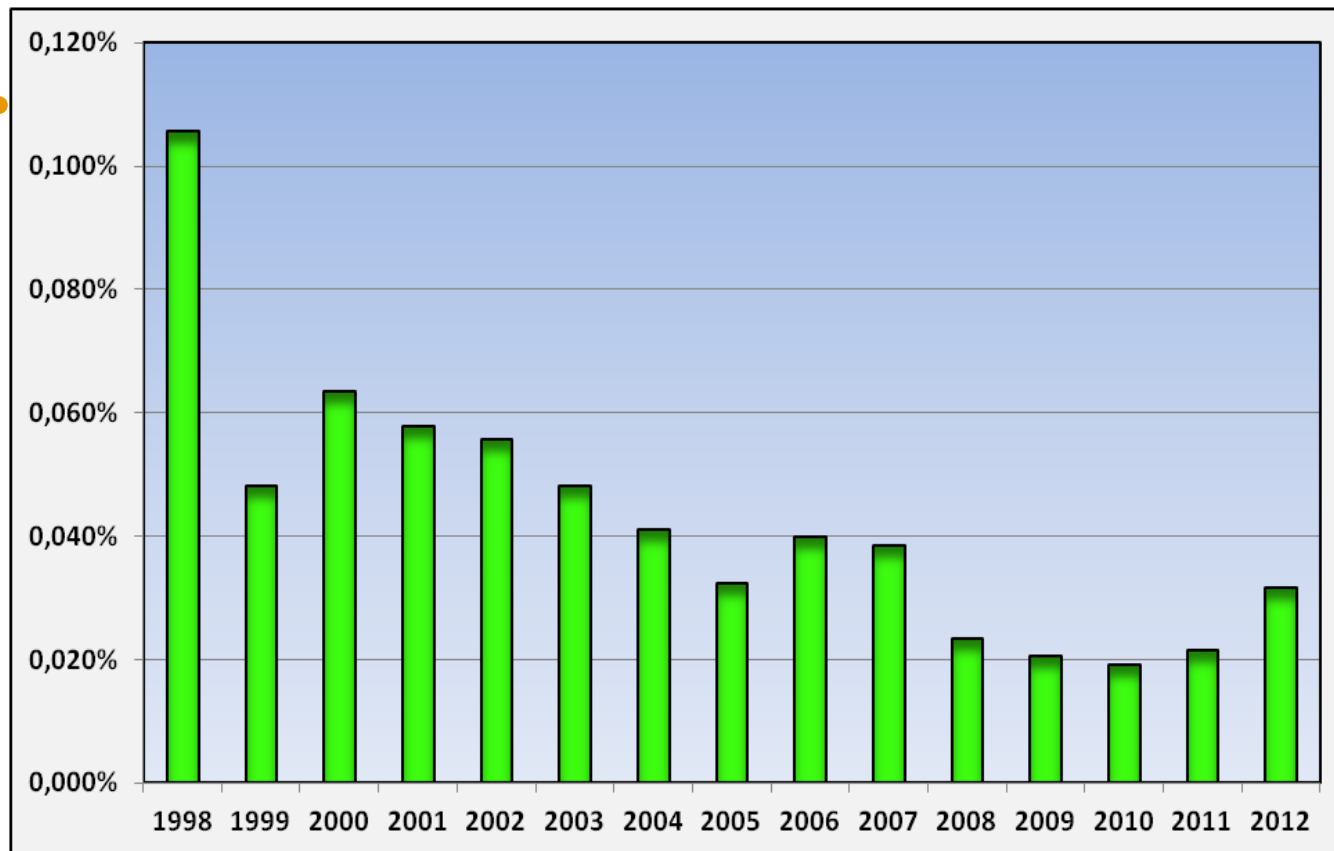


Endoftalmit efter kataraktoperation. 2012 års data samt funderingar.



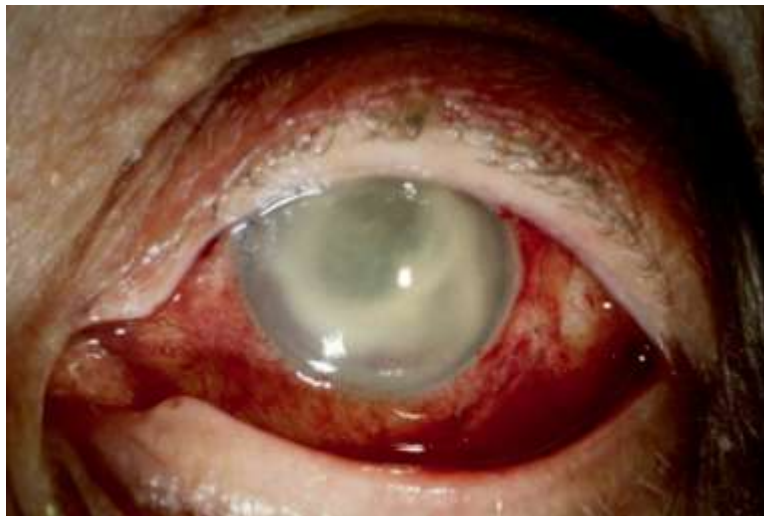- Montan, St Erik, Stockholm/NCR, Svedala

Vad hände 2012?

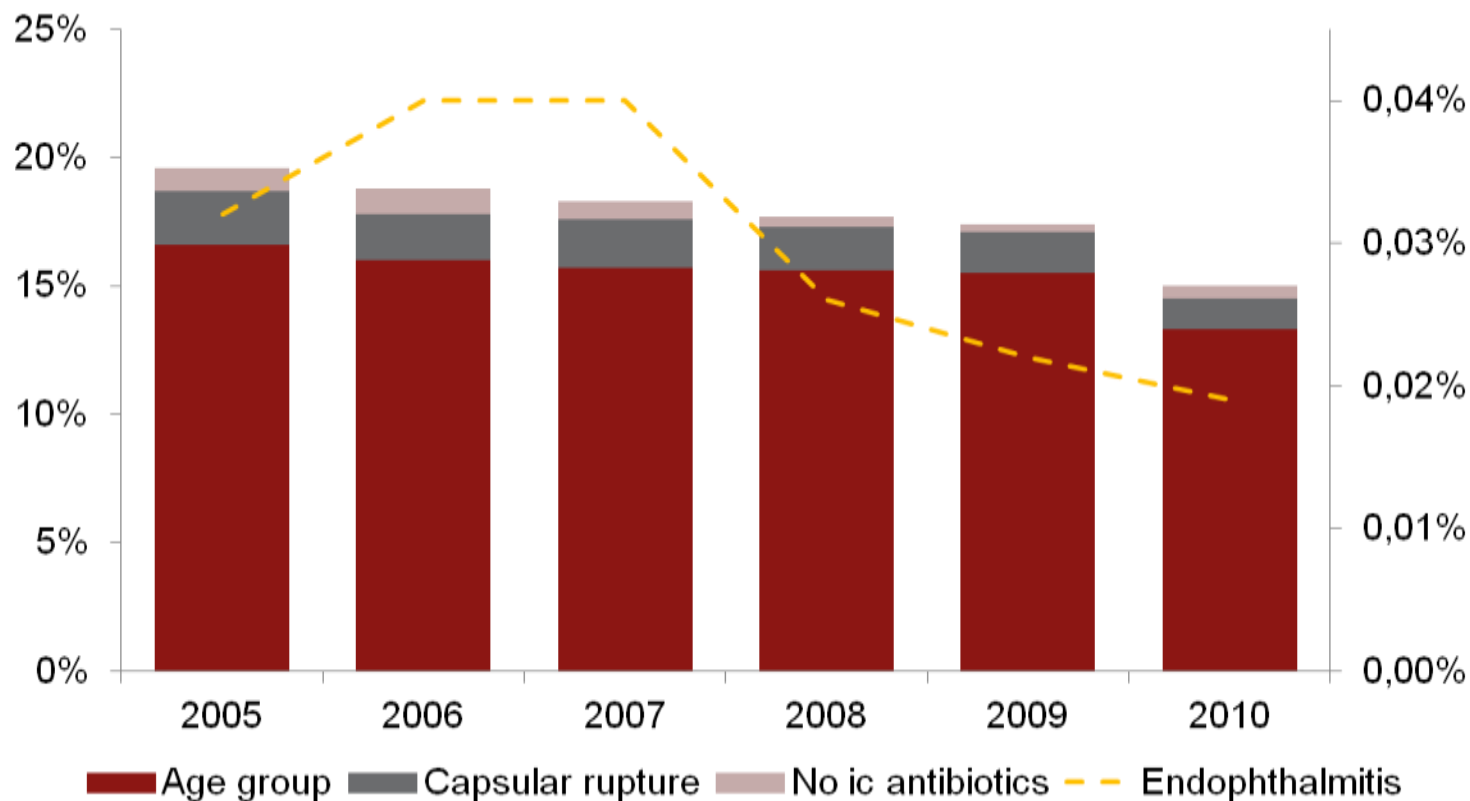


2012 års fall – ovanligt svåra

- 30 fall:
 - 11 enterokocker
 - 7 KNS
 - 4 övr. grampos
 - 4 gramnegativa
 - 4 odlingsnegativa
-
- Endast 36% såg > 0.1

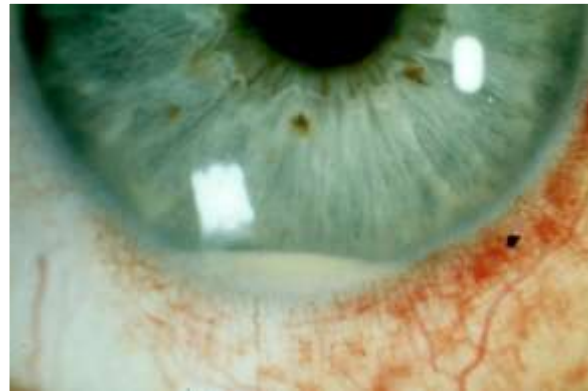


Korrelationen mellan riskfaktorer och Endoftalmit



1 fall på 5000 op (0.02%). Möjlig ny nivå?

- Snittåldern minskar – BRA!
- Intrakamerala antibiotika 100%-ig – BRA!
- Kapselbrottsfrekvensen minskar – BRA!men det finns en undre gräns.....
- Optimering av profylax?



Moxi vs. cefuroxim 2011 -

- Jämförelse mellan **cefuroxim** och **moxifloxacin (2011 – 12)**

Fall: 41/ 162 000* 7/ 23 000

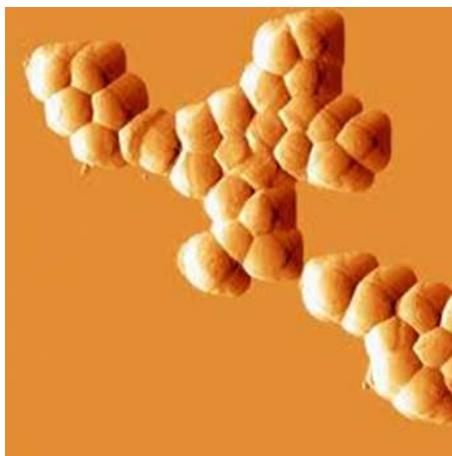Frekvens: 0.025% 0.030%

* 6% av cefuroximinj. får också Daktacilin



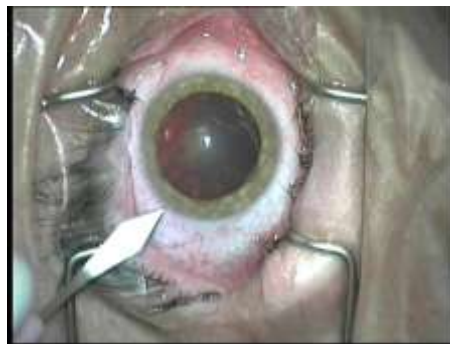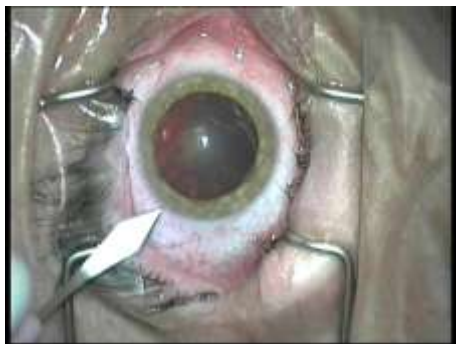Moxifloxacin - bredare spektrum i teorin....men....

- 2 S aureus
- 1 Pneumokock
- 2 Enterokock
- 1 Proteus
- 1 odl-neg



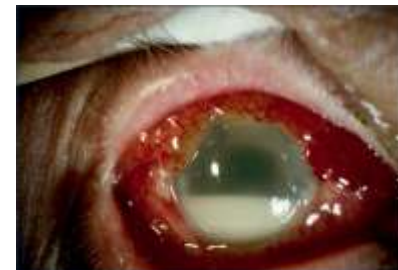Bilateral samtidig kirurgi

- Endoftalmitfrekvens i ett öga - 0.016%?
- Första bilaterala fallet kom 2012!
Orsak: cefuroximresistent KNS.
Pat hade fått cefuroxim + Doktacillin.
Återfick synen men avled.



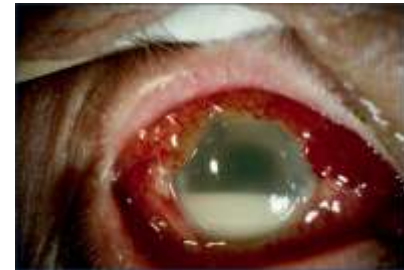Riskgruppsanalyser 2002 - 2010

- SYNRESULTAT
- Pat som drabbats av kapselbrott + endoftalmit:
60% ser < 0.1 (35%; 0 risk)
- Pat ≥ 85 år och drabbats av endoftalmit:
44% ser < 0.1



Riskgruppsanalyser 2002 - 2010

- BAKTERIOLOGI
- Pat som drabbats av kapselbrott + endoftalmit:
Enterokocker 1: 3 500 op (1: 13 000; 0 risk)
- Pat ≥ 85 år och drabbats av endoftalmit:
KNS 1:6000 op (1:16 000; 0 risk)
Gramnegativa 1:10 000 op (1: 33 000; 0 risk)



0-vision?

- Lovvärt men realistiskt?
- Den heliga Graal – en än effektivare antibiotikalösning i fr kammaren!

